

## 老年黄斑变性出血性脉络膜脱离一例

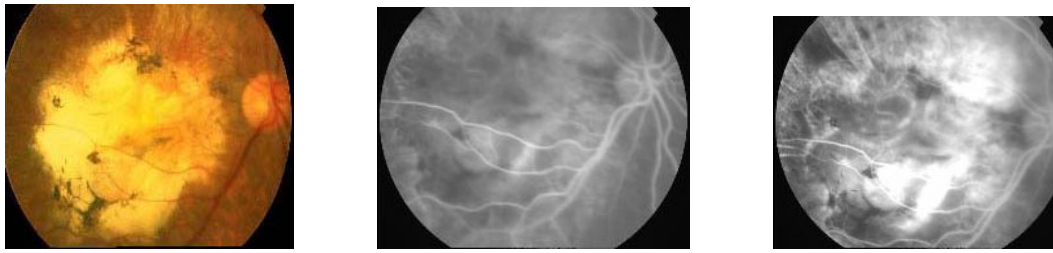
患者女, 71岁, 病历号: C-448890。该患者于2001年6月因“右眼老年黄斑变性, 视力下降三年”来我院进一步诊治。患者平素身体健康, 无高血压、糖尿病, 血尿常规及凝血机制检查未见异常。眼科检查: 右眼视力0.05, 眼底可见黄斑区广泛黄白色瘢痕组织, 伴有视网膜神经上皮浆液性脱离。眼底荧光血管造影(fundus fluoresceine angiography FA)及吲哚青绿血管造影(indocyanine green ICG)检查(图1), 可见黄斑区瘢痕组织中有局灶高荧光, 晚期不退呈组织着染。诊断为“老年黄斑变性, 黄斑下脉络膜新生血管膜(混合型)”。经患者同意, 于2001年7月17日和8月14日先后两次行经瞳孔温热疗法(transpupillary thermotherapy, TTT)治疗。两次治疗参数均为: 光斑直径3mm, 能量300mw, 治疗时间60秒。治疗后20天复查FA、ICG(图2), 提示黄斑病变较前有所稳定, 视网膜下液减少, 新生血管膜完全瘢痕化, 组织着染范围变小, 程度减轻。第二次治疗后107天患者突然右眼视力下降, 检查视力眼前指数, 整个眼底呈出血性脉络膜脱离(图3)。遂行巩膜外放液、玻璃体切除、硅油填充术。术后随访一年, 视力一直保持眼前指数, 视网膜及脉络膜复位良好(图4)。黄斑区瘢痕组织同TTT治疗后相比无明显改变。

**讨论:** 老年黄斑变性是一种较常见的致盲眼病, 病因不明, 治疗上比较棘手。TTT治疗老年黄斑变性是近3年开展的一种新技术。最初, 1995年用TTT治疗脉络膜肿瘤。后来随着对该技术认识不断的深入, TTT治疗眼部适应症逐渐拓宽。Reichel等<sup>[1]</sup>1999年首先用TTT治疗黄斑下隐匿型脉络膜新生血管膜。其机理是用较低能量的半导体激光(波长810nm, 光斑直径1~4.5mm), 长时间(1~10分钟)对病变进行近红外光照射, 经瞳孔抵脉络膜及色素上皮等组织, 使其温度升高, 产生适度的热效应, 使脉络膜新生血管闭塞, 从而减少黄斑区渗出及出血<sup>[3]</sup>。TTT治疗后视网膜温度升高约 $10^{\circ}\text{C}$ <sup>[2]</sup>。治疗后3~4周内若视网膜厚度无变化或眼底荧光血管造影仍显示渗漏, 可再次治疗。TTT治疗眼底病后可产生视网膜血管阻塞, 视网膜牵拉, 视网膜新生血管, 视网膜脉络膜出血、玻璃体出血及浆液性视网膜脱离等并发症<sup>[4]</sup>, 但如此广泛严重脉络膜出血脱离较少见。本文患者脉络膜出血的原因可能系瘢痕组织增生、收缩, 导致脉络膜血管破裂出血, 是否与TTT治疗有关, 有待于进一步研究和探讨。一旦发生广泛严重脉络膜出血脱离, 应积极采取手术治疗, 排出脉络膜下积血, 复位脱离的脉络膜。但由于原有的黄斑区瘢痕、出血及脉络膜组织的破坏等因素, 患者术后视力预后较差。

### 参考文献:

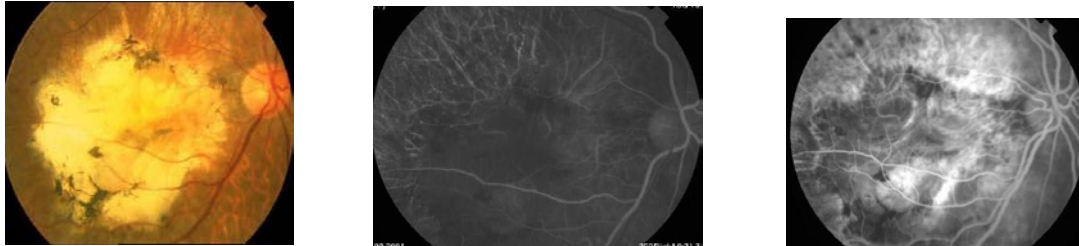
- (1) Reichel E, Berrocal AM, IpM, et al. Transpupillary thermotherapy of occult subfoveal choroidal neovascularization in patients with age-related macular degeneration. *Ophthalmology* 1999;106:1908-14
- (2) Mainster M, Reichel E. Transpupillary thermotherapy for age-related macular degeneration: long-pulse photocoagulation, apoptosis, and heat shock proteins. *Ophthalmol Surg Lasers* 2000;31:359-73
- (3) Lanzetta P, Michieletto P, Pirracchio A. Early vascular changes induced by transpupillary thermotherapy of choroidal neovascularization. *Ophthalmology* 2002 Jun; 109(6): 1098-104
- (4) David G, Godfrey, Rhonda G, Waldron, Antonio Capone. Transpupillary thermotherapy for small choroidal melanoma. *Am J Ophthalmology* 1999;128(1):88-93

图 1.TTT 治疗前右眼黄斑区情况



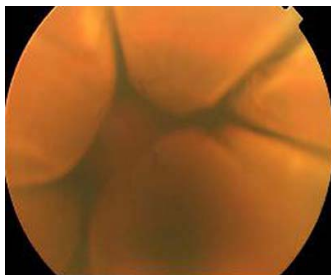
彩照示黄斑区广泛黄白色瘢痕形成 FA 示黄斑区下方局灶高荧光， ICG 晚期示黄斑区下方组织着染

图 2.二次 TTT 治疗后右眼黄斑区情况



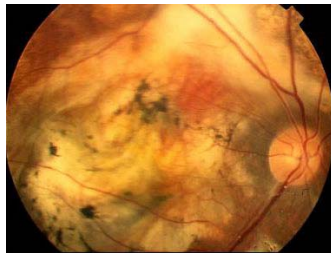
彩照同治疗前未见明显改变 FA 示下方高荧光区变淡 ICG 示晚期黄斑区下方组织

图 3.第二次治疗后 107 天突发广泛出血性脉络膜脱离



脉络膜呈深红色球样隆起，视乳头遮挡不见

图 4.手术后脉络膜复位



术后脉络膜复位，黄斑区瘢痕组织同手术前